



**XiVE<sup>®</sup>**

# Долгосрочные результаты



**DENTSPLY**  
IMPLANTS



**XiVE®**

## Содержание

### Отдаленные результаты лечения

Дизайн имплантатов, поверхность имплантатов, геометрия соединения, переключение платформ, клиническая документация

3 – 5

### Протезирование на 2-х имплантатах XiVE® на в/ч

Результаты через 3 года после лечения  
Dr. J. Tunkel

6 – 7

### Протезирование на 2-х имплантатах XiVE® на н/ч


Результаты через 7 лет после лечения  
Dr. A. Ponte

8 – 9

### Протезирование на 2-х имплантатах XiVE® на н/ч

Результаты через 8 лет после лечения  
Prof. Dr. T. Weischer

10 – 11





## Отдаленные результаты лечения

На долгосрочную стабильность результатов лечения влияет множество факторов, во-первых, тщательность сбора анамнеза и выяснения локального статуса. Это залог правильного выбора лечения. Адекватность проведения хирургического и ортопедического этапов – следующий многокомпонентный фактор долгосрочного успеха, причем необходимо понимать, что одна только техническая точность выполнения манипуляций не гарантирует успех. Немалую роль играет ответственность пациента. Долгосрочный успех лечения во многом определяется характеристиками самого имплантата. О них, применительно к системе XiVE®, и пойдет речь в дальнейшем.

### Дизайн имплантата

Дизайн имплантата XiVE® и протокол его установки гармонично соответствуют друг другу, благодаря чему первичная стабильность имплантата достигается в кости любой плотности во всех ситуациях. Пришеечная часть имплантата имеет конденсирующую резьбу, апикальная часть представляет собой саморез. Это дает большие преимущества, в том числе возможность уплотнить кость вокруг имплантата. Во многих случаях высокая первичная стабильность оказывается достаточной для немедленного протезирования на имплантате. Плотность кости можно оценить по ее сопротивлению при подготовке ложа винтовыми сверлами. Небольшое сопротивление или его отсутствие означают, что кость очень мягкая, рыхлая.

Это необходимо учесть при последующем использовании крестального бора. В мягкой кости бор вводится на глубину 2 мм. Если кортикальная пластинка фактически отсутствует, то бор не используется вовсе. Выраженное сопротивление кости при подготовке ложа винтовыми сверлами означает, что кость плотная (класс D1). В этом случае крестальный бор вводится на глубину 6 мм. Варьирование глубиной погружения крестального бора создает нужную величину недопрепаровки ложа, что в комбинации с особенностями дизайна резьбы имплантатов XiVE® позволяет устанавливать их в кость любого качества с достижением высокой первичной стабильности без травмы кости. Использование метчика XiVE® рекомендуется только в очень плотной кости. Внутренняя конденсация за счет особой геометрии пришеечной части резьбы улучшает первичную стабильность имплантата в недопрепарированном сегменте ложа. Так, во время операции дизайн имплантата позволяет хирургу действовать сообразно ситуации, т.е. подстраиваться под плотность кости<sup>15</sup>.





### Поверхность имплантата

Структура поверхности имплантата существенно влияет на скорость остеоинтеграции. Имплантаты XiVE® интегрируются быстрее других благодаря особому типу обработки поверхности FRIADENT® plus, эффективность которой была подтверждена клинически. FRIADENT® plus - лидирующий тип обработки поверхности на сегодняшний день. Такая поверхность быстро смачивается и активирует рост кости. Интенсивное отложение белков, в частности, сиалопротеинов, запускает каскад реакций, предшествующих образованию кости<sup>13</sup>. Другими словами, на поверхности FRIADENT® plus очень быстро образуется фибриновая сеть<sup>14</sup>. Клетки, формирующие кость, быстрее скапливаются и дифференцируются на такой поверхности, т.е. из клеток-предшественников скорее образуются остеобласты. Хорошая смачиваемость поверхности ускоряет осаждение и дифференцировку новых клеток<sup>2,3</sup>. Условием качественной остеоинтеграции имплантатов является раннее формирование стабильной связи между костью и имплантатом, а также формирование костной структуры в соответствии с векторами нагрузки<sup>15</sup>. В этих условиях жевательное давление оказывается скомпенсировано, и процесс заживления не нарушается. Быстрое образование кости оптимальной структуры на поверхности FRIADENT® plus дает возможность раннего протезирования на имплантатах при условии соблюдения показаний<sup>4,9,10,11</sup>.

### Геометрия соединения

Глубокое индексированное внутреннее очень точное шестигранное соединение XiVE® S plus, оптимально распределяющее нагрузку, давно известно и хорошо зарекомендовало себя на практике. Еще 2 десятилетия назад мы начали использовать 6-гранное соединение абатмента с имплантатом, и это стало рецептом успешного протезирования - 6 вариантов точного положения абатмента при быстром, простом и логичном его позиционировании, с которым справится даже начинающий имплантолог-ортопед. Цветовая кодировка абатментов упрощает процесс работы как врача, так и техника.





## Переключение платформ

Под переключением платформ подразумевается установка абатмента меньшего диаметра, чем диаметр имплантата. Смысл этого технического решения заключается в стабилизации кости на уровне стыка платформ абатмента и имплантата<sup>6,7,16</sup>. Положительный эффект от переключения платформ объясняется отодвиганием фронта биомеханической нагрузки от края кости<sup>12</sup>. Предварительные результаты недавно проведенного исследования свидетельствуют о том, что при фиксации абатмента того же диаметра, что и имплантат, со временем происходит небольшая резорбция

костного края, а при переключении платформ наблюдается небольшой прирост кости вокруг платформенной части имплантата<sup>8</sup>.

## Клиническая документация

На примере представленных далее клинических случаев будут продемонстрированы отдаленные результаты имплантации и протезирования с опорой на имплантаты XiVE® с великолепным восстановлением эстетики.

## Библиография

- 1 | Hanser T, Becker C, Berger F, Khoury F: Die Sofortbelastung von Implantaten: Eine prospektive klinische Studie. Wissenschaftliches Poster, 18. Meeting der Academy of Osseointegration, 27. Februar – 1. März 2003.
- 2 | Degidi M, Scarano A, Iezzi G, Piattelli A: Die histologische Analyse eines sofortbelasteten, nach zwei Monaten entfernten Implantats. J Oral Implantol 2005; 31 (5): 247 – 254.
- 3 | Degidi M, Scarano A, Piattelli M, Piattelli A: Histologische Untersuchung eines sofortbelasteten, nach sechs Monaten in Funktion am Patienten entfernten Titanimplantats. J Oral Implantol 2004; 30 (5): 289 – 296.
- 4 | Degidi M, Scarano A, Piattelli M, Perrotti V, Piattelli A: Das Knochenremodeling bei sofort- und spätbelasteten Titanimplantaten. Eine histologische und histomorphometrische Studie an Patienten. J Oral Implantol 2005; 31 (1): 18 – 24.
- 5 | Degidi M, Petrone G, Iezzi G, Piattelli A: Histologische Untersuchung von zwei sofortbelasteten und einem gedeckt eingeeilten Titanimplantat im Unterkiefer-Seitenzahnbereich nach einer klinischen Verweildauer von sechs Monaten. J Oral Implantol 2003; 29 (5): 223 – 229.
- 6 | Al-Nasour M, Chan H-L, Wang H-L: Effect of the platform-switching technique on preservation of peri-implant marginal bone: A systematic review. Int J Oral Maxillofac Implants 2012; 27(1): 138 – 145.
- 7 | Hurzeler H, Fickl S, Zuhr O, Wachtel H C: Peri-implant bone level around implants with platform-switched abutments: preliminary data from a prospective study. J Oral Maxillofac Surg 2007; 65 (7): 33 – 39.
- 8 | Canullo L, Fedele G R, Iannello G, Jepsen S: Platform switching and marginal bone-level alterations: the results of a randomized-controlled trial. Clin Oral Implants Res 2010; 21 (1): 115 – 121.
- 9 | Schwartz FO HO, Novaes AB, Jr., de Castro LM, Rosa AL, de Oliveira PT: In-vitro osteogenesis on a microstructured titanium surface with additional submicron-scale topography. Clin Oral Implants Res; 2007; 18 (3): 333 – 344.
- 10 | Neugebauer J, Traini T, Thams U, Piattelli A, Zoller JE: Peri-Implant bone organization under immediate loading state. Journal of Periodontology; 2006; 77 (2): 152 – 160.
- 11 | Khoury F, et al.: Clinical experiences with the FRIADENT® plus surface in immediate implantation and early loading. Scientific poster, International Congress on Reconstructive Preprosthetic Surgery, 5 – 7 April, 2003, Palm Springs.
- 12 | Lammer A: [T] Der Effekt von Platform switching auf die Stabilität des krestalen Knochengewebes unter Verwendung von XiVE S plus Implantaten basierend auf einer tiereperimentellen Studie. Thesis, Universitätsklinik für Zahn-, Mund- und Kieferheilkunde, Graz, 2009.
- 13 | Rupp F, Scheideler L, Rehbein D, Axmann D, Geis-Gerstorfer J: Roughness induced dynamic changes of wettability of acid etched titanium implant modifications. Biomaterials; 2004; 25 (7-8): 1429 – 1438.
- 14 | Traini T, Degidi M, Caputi S, Strocchi R, Di Iorio D, Piattelli A: Collagen fiber orientation near dental implants in human bone: do their organization reflect differences in loading? J Periodontol; 2005; 76 (1): 83 – 89.
- 15 | Degidi M, Scarano A, Iezzi G, Piattelli A: Histologic and histomorphometric analysis of an immediately loaded implant retrieved from man after 14 months of loading. J Long Term Eff Med Implants; 2005; 15 (5): 489 – 498.
- 16 | Athieh M.A., Ibrahim H.M., Athie A.H.: A Systematic Review and Meta-Analysis. Journal of Periodontology 2010; 81(10), 1350-1366.





## Протезирование на 2-х имплантатах XiVE® на в/ч

Данные истории болезни:

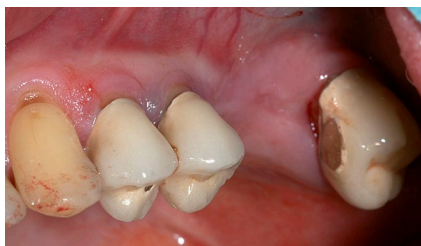- Возраст на начало лечения: 53 года
- Пол: мужской
- Общее состояние здоровья: практически здоров
- Не курит

### Исходная ситуация и подготовка к основному лечению:

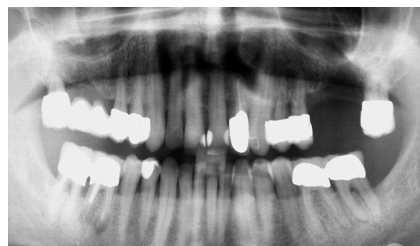- Генерализованный выраженный хронический пародонтит.
- Закрытый кюретаж и НТР в области зубов 24 и 25.
- Резекция верхушки корня зуба 46 перед установкой имплантата с одновременным забором кости для аугментации.

### План основного лечения:

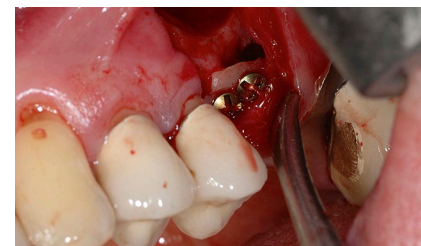
- Установка имплантатов в области отсутствующих зубов 26 и 27 (рис. 1 и 2).



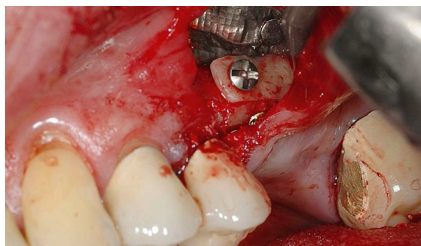
1 | Исходная ситуация.



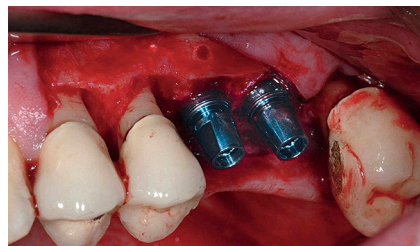
2 | Исходная рентгенологическая картина.



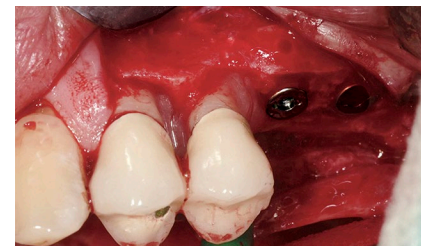
3 | Аугментация кости.



4 | Аугментация кости.



5 | Установка имплантатов.



6 | Установка имплантатов.





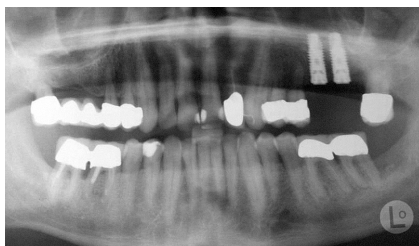

### Проведенное лечение:

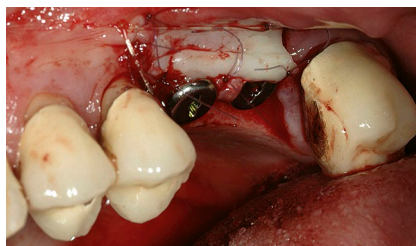
- Сначала выполнена аугментация кости путем туннельной 3D-реконструкции с одновременным синус-лифтингом (Рис. 3 и 4).
- Через 4 месяца установлены 2 имплантата XiVE® Ø4,5 мм длиной 15 мм; переключение платформ на Ø3,8 мм, начиная с винта-заглушки (Рис. 5-7).
- Через 4 месяца раскрытие имплантатов с апикальным смещением лоскута, установка формирователей десны Ø3,8 мм GH 3 (Рис. 8).

### Результаты лечения:

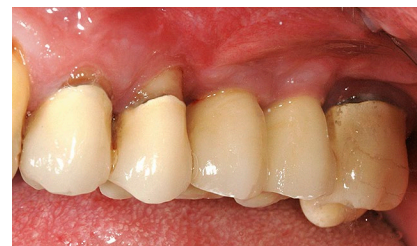- Одиночные коронки на имплантатах 26 и 27 (Рис. 9 и 10).
- Контроль через 6 месяцев после протезирования.
- Стабильное состояние кости через 3 года после установки имплантатов (Рис. 11).



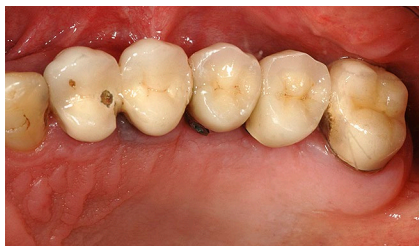7 | Rg-контроль после установки имплантатов.



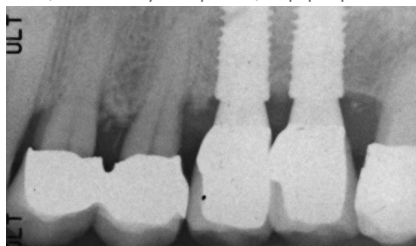8 | Раскрытие имплантатов с апикальным смещением лоскута и фиксация формирователей



9 | Вид готовых коронок с вестибулярной стороны.



10 | Вид готовых коронок с окклюзионной стороны.



11 | Rg-контроль через 3 года после установки имплантатов.



## Протезирование на 2-х имплантатах XiVE® на н/ч

### Данные истории болезни:

- Возраст на начало лечения: 51 год
- Пол: женский
- Общее состояние здоровья: практически здорова
- Не курит

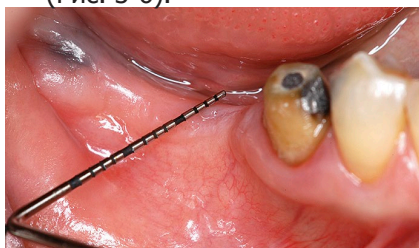
### Исходная ситуация

- Односторонний концевой дефект в области 45-47; выраженная горизонтальная атрофия кости (Рис. 1 и 2).

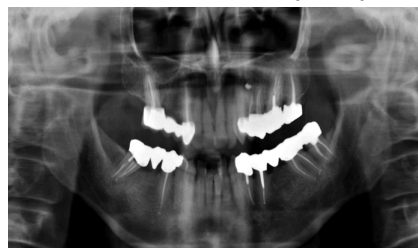### Проведенное лечение

- Сначала была выполнена латеральная аугментация кости в области 45-47 с использованием кортикального блока (Рис. 3-6).

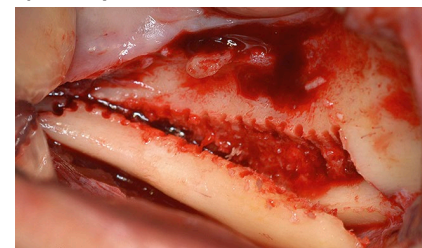
- Трансплантат при фиксации удерживали специальным костным пинцетом с эллипсовидными браншами (Рис. 5). Зазоры были заполнены измельченной костью (Рис. 7). Биологическая концепция аугментации позволяет восстановить кость на любую толщину, но только в пределах исходного костного контура. При этом тонкая костная пластинка используется в качестве биологической мембраны.
- Рентгенологическая картина до и после аугментации (Рис. 8 и 9).
- Через 4 месяца: установка 2-х имплантатов XiVE Ø3,8 длиной 13 мм в области 45-47 зубов (Рис. 11).
- Еще через 4 месяца: раскрытие имплантатов (крестальный разрез, фиксация эпителиального трансплантата, полученного из области отсутствующего зуба 47).



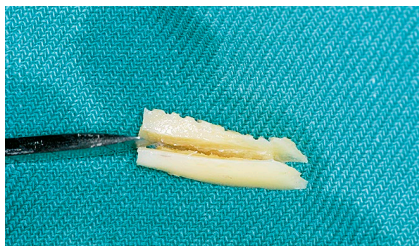
1 | Исходная клиническая ситуация.



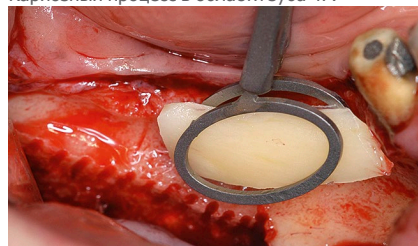
2 | Исходная рентгенологическая картина. Кариозный процесс в области зуба 47.



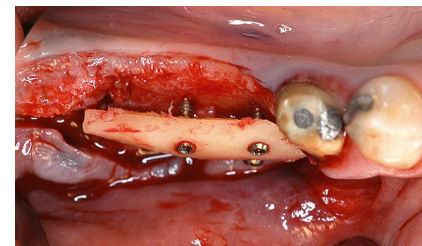
3 | Получение костного трансплантата.



4 | Расщепление костного блока на 2 ламината.



5 | Удержание костного ламината на расстоянии с помощью эллипсовидного пинцета.



6 | Трансплантат зафиксирован на расстоянии от принимающего ложа

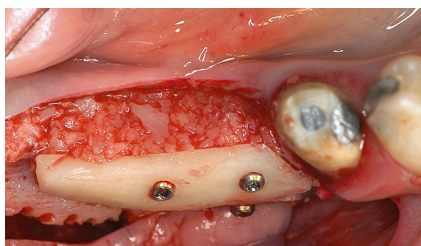




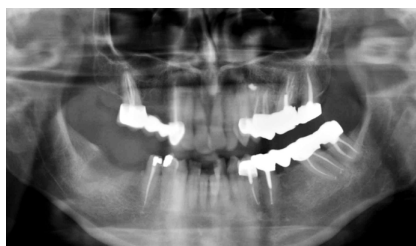
- Фиксация формирователей десны Ø3,8 мм GH 3 (Рис. 12). • Через 8 недель снят оттиск материалом DENTSPLY Aquasil (Рис. 13).
- Для протезирования на имплантатах были выбраны абатменты FRIADENT® EstheticBase.

### Результаты лечения:

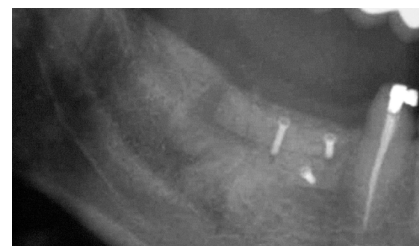- Готовые металлокерамические коронки на зубах 44-47 (Рис. 14).
- Состояние кости в 2005 году (коронки на временном цементе) (Рис. 15).
- Стабильное состояние кости в 2012 году (через 7 лет после протезирования) (Рис. 16).



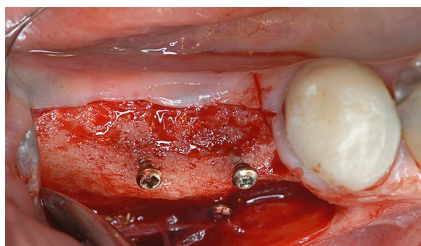
7 | Пустые пространства заполнены измельченной костью.



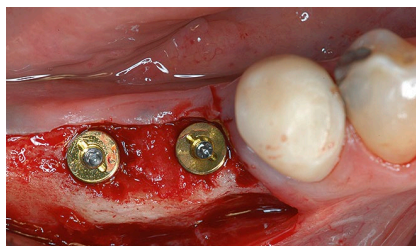
8 | Рентгенологическая картина до аугментации.



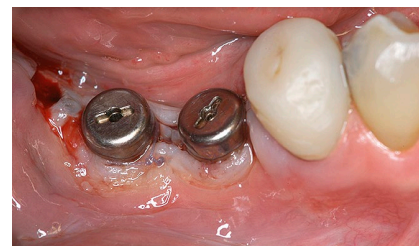9 | Rg-контроль после аугментации.



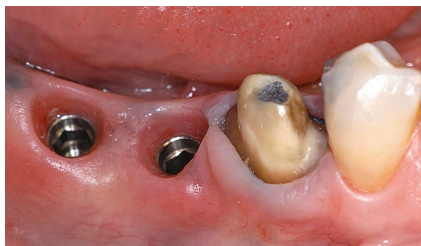10 | Клиническая ситуация через 4 месяца.



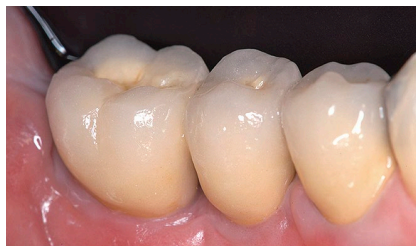11 | Установка имплантатов.



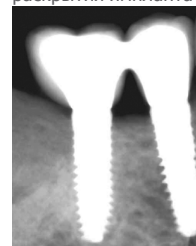
12 | Фиксация формирователей десны после раскрытия имплантатов.



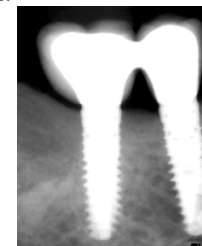
13 | Ситуация через 8 недель перед снятием оттиска. Ретракция десны 44 зуба.



14 | Готовая работа во рту. Зуб 46 смоделирован как премоляр.



15 | Rg-контроль в 2005 году.



16 | Rg-контроль в 2012 году.

**Dr. Alessandro Ponte**, клиника Studio Dentistico, Италия





## Протезирование на 4-х имплантатах XiVE® на н/ч

### Данные истории болезни:

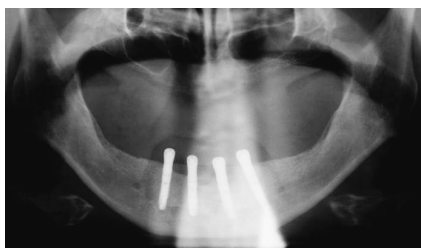
- Возраст на начало лечения: 65 лет
- Пол: мужской
- Общее состояние здоровья: хроническая лимфатическая лейкемия, многоузловый зоб, состояние после гемитиреоидэктомии
- Не курит

### Исходная ситуация:

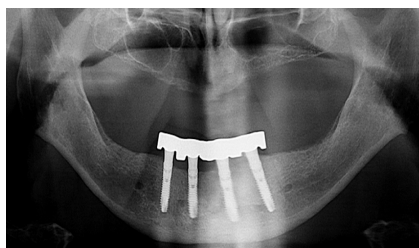
- Полная адентия н/ч; объем кости достаточен для установки имплантатов.

### Проведенное лечение

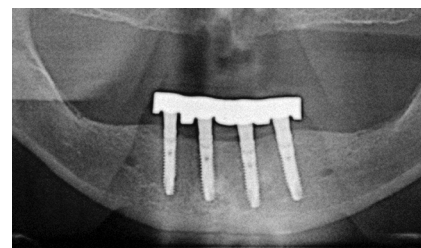
- В октябре 2004 года были установлены 4 имплантата XiVE Ø3,8 длиной 18 мм между подбородочными отверстиями (Рис. 1).
- Показатели Periotest во время операции слева направо: -7, -5, -3 и -5.



1 | Рентгенологическая картина после имплантации.



2 | Ситуация после фиксации балки (2005 год).



3 | Rg-контроль через 4 года после имплантации.

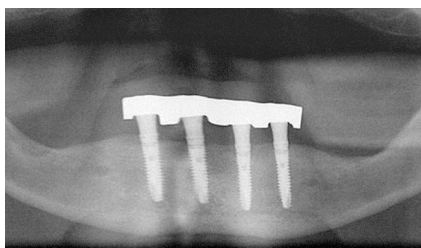




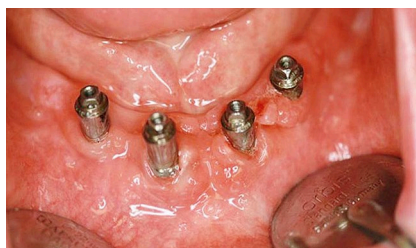- Показатели стабильности имплантатов ISQ слева направо: 81, 71, 75 и 76.
- Для протезирования на имплантатах были выбраны абатменты MP FRIADENT®.
- В январе 2005 года изготовлен съемный протез с опорой на балку (Рис. 2).
- Контрольные посещения каждые 6 месяцев после лечения (Рис. 3).

#### Результаты лечения:

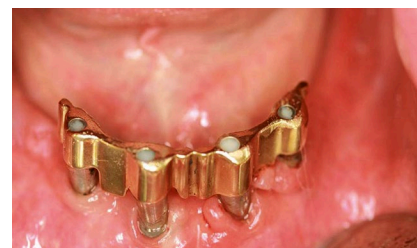- Последний раз пациент был на приеме в ноябре 2012 года.
- Оценка стабильности имплантатов после снятия балки: все показатели Periotest отрицательные. Глубина карманов вокруг имплантатов 2-3 мм.
- Состояние периимплантатных тканей удовлетворительное, количество налета небольшое, состояние кости стабильное (Рис. 4-6).



4 | Rg-контроль в ноябре 2012 года.



5 | Хорошее состояние мягких тканей вокруг имплантатов через 8 лет после их установки.



6 | Балка на имплантатах.





### О компании DENTSPLY Implants

Компания DENTSPLY Implants образовалась в результате слияния 2-х преуспевающих производителей имплантационных систем, известных своим новаторством: Astra Tech Dental и DENTSPLY Friadent. DENTSPLY Implants предлагает всесторонний ассортимент имплантационных систем (ANKYLOS®, ASTRA TECH Implant System™ и XiVE®), индивидуальные решения на основе цифровых технологий (индивидуальные CAD/CAM-конструкции ATLANTIS™, навигационная хирургия SIMPLANT®), а также материалы для регенерации кости и профессиональные программы развития. DENTSPLY Implants – надежный партнер специалистов в области стоматологии, дающий возможность добиваться предсказуемых в долгосрочной перспективе результатов дентальной имплантации и улучшать качество жизни пациентов.

### Эксклюзивный дистрибьютор в России группа компаний „СИМКО“

Москва, Нижний Сусальный пер., дом 7, строение 7  
тел.: (495) 737 80 03, (495) 737 80 04 / факс: (495) 737 38 26  
orders@simkodent.ru / www.simkodent.ru



[www.dentsplyimplants.com](http://www.dentsplyimplants.com)

### О компании DENTSPLY International

DENTSPLY International Inc. – лидер среди производителей и дистрибьюторов продукции стоматологического и медицинского назначения; по собственным оценкам – самый крупный производитель стоматологической продукции в мире. Преданность инновациям и тесное сотрудничество с профессионалами на протяжении 110 лет привели к появлению широчайшего ассортимента брендовых расходных материалов и малогабаритного оборудования. Штаб-квартира компании находится в США, продажи осуществляются в более чем 120 стран мира.

